- Copyright - Il Pensiero Scientifico Editore downloaded by IP 3.137.192.3 Mon, 29 Apr 2024, 17:18:04

Cisti del pericardio: una inusuale localizzazione

Anna Dell'Elce[1], Teresa Cammelli[1], Massimo Lombardi[2], Irene Capecchi[1], Sandro Santini[3]

[1]Dipartimento di Cardiologia, Ospedale San Giuseppe, Empoli (FI), [2]Risonanza Magnetica per Immagini, Istituto di Fisiologia Clinica del CNR, Regione Toscana "Gabriele Monasterio", Pisa, [3]Dipartimento di Radiodiagnostica, Ospedale San Giuseppe, Empoli (FI)

(G Ital Cardiol 2008; 9 (8): 583-584)

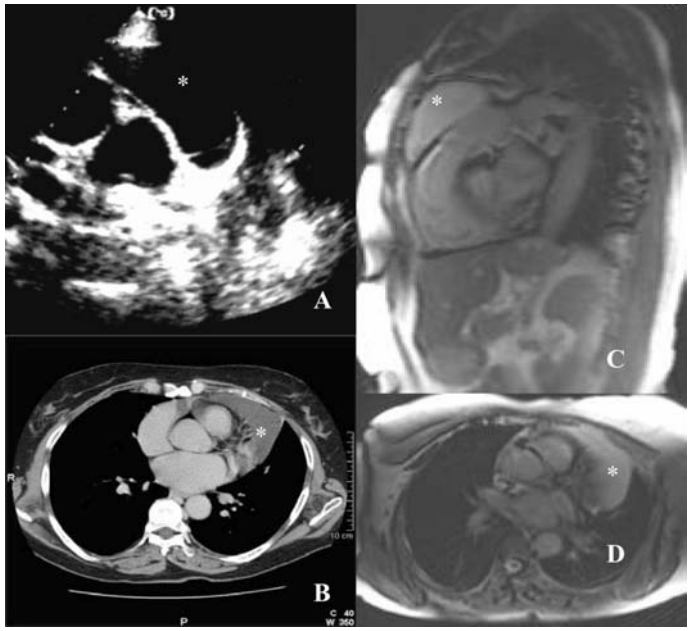

Figura 1. *Cisti del pericardio localizzata nel mediastino anteriore superiore.*

© 2008 AIM Publishing Srl

Per la corrispondenza:
Dr.ssa Anna Dell'Elce
Dipartimento di Cardiologia
Ospedale San Giuseppe
Viale Boccaccio, 12
50053 Empoli (FI)
E-mail:
annadellelce@tele2.it

Le cisti del pericardio sono rare, ma benigne, malformazioni di origine celomatica, rappresentando circa il 5% delle masse mediastiniche.

Una donna di 65 anni, ipertesa e con riferiti episodi di cardiopalmo, giungeva alla nostra osservazione per eseguire un eco-color Doppler cardiaco transtoracico di routine. L'esame obiettivo cardiopolmonare e l'ECG risultavano nella norma. Al controllo ecocardiografico (Figura 1A) è stata riscontrata una formazione cistica (*) a contenuto liquido anteriore al pericardio cefalico, visualizzabile solo in proiezione parasternale asse corto a livello dell'emergenza dei grossi vasi. La tomografia computerizzata del torace senza e con contrasto (Figura 1B), la risonanza magnetica del torace senza e con contrasto e sequenze cine-risonanza magnetica cuore (Figure 1C e 1D) hanno rilevato la presenza di una massa di natura cistica, non infiltrante, con contenuto verosimilmente sieroso a livello del mediastino anteriore, posta anteriormente alla parete libera del ventricolo destro e all'aorta ascendente di 86 × 85 × 42 mm di diametro, di aspetto ovalare, a margini arrotondati, non perfusa. Gli accertamenti strumentali risultavano compatibili con una voluminosa cisti del pericardio parietale. Pertanto la paziente è stata sottoposta con successo ad intervento cardiochirurgico, in minitoracotomia anterolaterale sinistra, con rimozione completa di una voluminosa cisti pericardica (10 × 5 × 5 mm), a contenuto liquido sieroso, anteriore all'arteria polmonare e alla parete libera del ventricolo destro. La degenza postoperatoria è stata priva di complicanze e la paziente è stata dimessa dopo 5 giorni dall'intervento. Ad

- Copyright - Il Pensiero Scientifico Editore downloaded by IP 3.137.192.3 Mon, 29 Apr 2024, 17:18:04

un follow-up di 2 mesi la paziente risultava in ottime condizioni cliniche.

Le cisti del pericardio sono formazioni rotondeggianti, a margini regolari, raramente in comunicazione con la cavità pericardica. Sono asintomatiche nel 50% dei soggetti e il loro riscontro è spesso occasionale. Sintomi, quali dolore toracico, dispnea, tosse o tachiaritmie parossistiche, sono descritti nel 25-30% dei soggetti. La localizzazione costofrenica è la più comune (90% dei casi), più frequentemente destra (70% dei casi). Rara è invece la localizzazione nel mediastino anteriore superiore, dove le cisti possono raggiungere notevoli dimensioni in assenza di sintomi da compressione mediastinica, ma causare complicanze temibili quali infezioni, rottura della cisti e tamponamento cardiaco. L'inusuale localizzazione rende anche più difficile la diagnosi. La sola indagine ecocardiografica può non risultare sufficiente ed è necessario ricorrere ad altre tecniche radiologiche quali la tomografia computerizzata e soprattutto la risonanza magnetica, che consentono spesso la diagnosi differenziale con tumori solidi, linfangiomi, cisti broncogenetiche o timiche, igromi cistici o aneurismi aortici. In presenza di sintomi, di voluminose cisti del pericardio a rischio di rottura e nei casi in cui la diagnosi non è certa, è indicata l'escissione chirurgica o, in alternativa, l'aspirazione percutanea della cisti. Un atteggiamento conservativo, con periodici controlli clinici e strumentali, è da considerarsi il trattamento di scelta nei soggetti asintomatici, con diagnosi certa di cisti del pericardio, nella sua tipica localizzazione, data la loro frequente evoluzione favorevole.